¿QUÉ PUEDE ESTAR DETERIORANDO SU FUNCIÓN PULMONAR?

Paciente no real.

HAZ CRIBADOS TEMPRANOS CON REGULARIDAD PARA DETECTAR LA EPI-ES DESDE EL INICIO[1-4]

3 años después de su diagnóstico de esclerodermia, Estefanía presenta los signos y síntomas siguientes:

- Tos seca
- Disnea de esfuerzo (manifestada durante los últimos 5 meses)
- Leves crepitantes finos bibasales inspiratorios en la auscultación

Las pruebas de función respiratoria muestran un descenso de la CVF y de la DL_{CO}:

PFR	
CVF*	82 %
FEV_1*	81 %
FEV_1/CVF	0,82
CPT*	81 %
DL_{CO}*	65 %

* % predicho.

DL_{CO}, capacidad de difusión pulmonar del monóxido de carbono; FEV_1, volumen espiratorio forzado en el primer segundo; CVF, capacidad vital forzada; EPID, enfermedad pulmonar intersticial difusa; ES, esclerosis sistémica; EPI-ES, enfermedad pulmonar intersticial asociada a esclerosis sistémica; CPT, capacidad pulmonar total; NINE, neumonía intersticial inespecífica.

Se le realizó una nueva TCAR

LAS PRUEBAS RADIOLÓGICAS CONFIRMARON LA SOSPECHA DE FIBROSIS PULMONAR

Se han detectado anomalías en la última TCAR de Estefanía

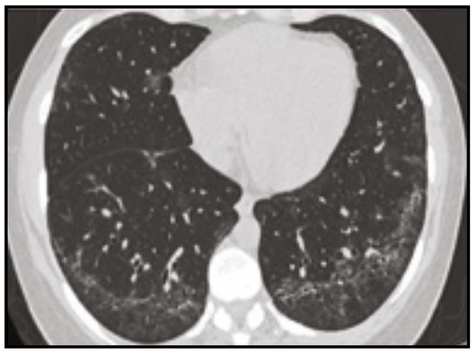

- Respeto del espacio subpleural
- Opacidad en vidrio deslustrado bilateral con reticulación
- **Estas características son compatibles con un patrón de TCAR de neumonía intersticial inespecífica (NINE). Este patrón es frecuente en los pacientes con EPI-ES[1,4]**

Diagnóstico: EPI-ES

LOS SÍNTOMAS RESPIRATORIOS Y LAS PFR RESTRICTIVAS EN LOS PACIENTES CON ES PUEDEN INDICAR LA PRESENCIA DE FIBROSIS PULMONAR, QUE DEBE CONFIRMARSE MEDIANTE TCAR[1]

SE RECOMIENDA UN CRIBADO CON TCAR PARA DETECTAR LA PRESENCIA DE EPID EN EL MOMENTO DEL DIAGNOSTICO DE LA ESCLEROSIS SISTÉMICA[2,4,5]

DATOS SOBRE ESTEFANÍA

- 43 años
- Contable y madre soltera
- Diagnosticada de esclerosis sistémica cutánea limitada hace 3 años
- En el momento del diagnóstico no tenía síntomas respiratorios y la TCAR inicial de tórax no mostró indicios de EPI. Además, las PFR no mostraron signos de afectación
- Recientemente ha notado que le falta el aliento durante las actividades normales

ANTECEDENTES DIAGNÓSTICOS

- Presenta síntomas que han conducido a su diagnóstico original de esclerodermia:
  - —Antecedentes prolongados de fenómeno de Raynaud
  - —Engrosamiento de la piel de los dedos y del rostro
  - —Calcinosis
  - —Úlceras en los dedos
  - —Dedos hinchados
- Anticuerpos antinucleares positivos
- Afectación orgánica: disfunción esofágica
- Medicación en curso: metotrexato, inhibidor de la bomba de protones

TCAR, tomografía axial computarizada de alta resolución; PFR, prueba de función respiratoria; EPID, enfermedad pulmonar intersticial difusa.

SOSPECHA FIBROSIS PULMONAR

LA FIBROSIS PULMONAR SE PUEDE DESARROLLAR EN MUCHAS EPID, COMO POR EJEMPLO[6-9]:

- Fibrosis pulmonar idiopática
- **EPI asociada a esclerosis sistémica**
- EPI asociada a artritis reumatoide
- Otras EPI asociadas a enfermedades del tejido conjuntivo
- Neumonitis por hipersensibilidad
- EPI relacionadas con exposiciones
- Neumonía intersticial idiopática inespecifica
- Neumonía intersticial idiopática inclasificable
- Sarcoidosis

EN LA ES, LA EPID ES UNA MANIFESTACIÓN FRECUENTE, TEMPRANA Y POTENCIALMENTE MORTAL[10-12]

El 53 % de las personas con **ES CUTÁNEA DIFUSA** (n = 1349)

El 35 % de los pacientes con **ES LIMITADA CUTÁNEA** (n = 2101)

Los pacientes presentan un mayor riesgo de EPID durante los tres primeros años siguientes a la aparición de la ES[11]

35 %

de las muertes relacionadas con la ES se deben a EPID[12]

EPID, enfermedad pulmonar intersticial difusa; ES, esclerosis sistémica.

Bibliografía: 1. Silver KC, Silver RM. Management of Systemic-Sclerosis-Associated Interstitial Lung Disease. *Rheum Dis Clin North Am*. 2015;41(3):439-457. **2.** Cottin V, Brown KK. Interstitial lung disease associated with systemic sclerosis (SSc-ILD). *Respir Res*. 2019;20(1):13. **3.** Roofeh D, Jaafar S, Vummidi D, Khanna D. Management of systemic sclerosis associated interstitial lung disease. *Curr Opin Rheumatol*. 2019;31(3):241-249. **4.** Chowaniec M et al. *Reumatologia*. 2018;56(4):249-254. **5.** Molberg O, Hoffmann-Vold A-M. Interstitial lung disease in systemic sclerosis: progress in screening and early diagnosis. *Curr Opin Rheumatol*. 2016;28(6):613–618. **6.** Cottin V, Hirani NA, Hotchkin DL, et al. Presentation, diagnosis and clinical course of the spectrum of progressive-fibrosing interstitial lung diseases. *Eur Respir Rev*. 2018;27(150):pii:180076. **7.** Demedts M, Wells AU, Antó JM, et al. Interstitial lung diseases: an epidemiological overview. *Eur Respir J Suppl*. 2001;32:2s-16s. **8.** Ley B, Collard HR, King TE Jr. Clinical course and prediction of survival in idiopathic pulmonary fibrosis. *Am J Respir Crit Care Med*. 2011;183(4):431-440. **9.** Wells AU, Brown KK, Flaherty KR, et al. What's in a name? That which we call IPF, by any other name would act the same. *Eur Respir J*. 2018;51(5):1800692. **10.** Walker UA, Tyndall A, Czirják L, et al. Clinical risk assessment of organ manifestations in systemic sclerosis: a report from the EULAR Scleroderma Trials And Research group database. *Ann Rheum Dis*. 2007;66(6):754-763. **11.** Steen V. Predictors of end stage lung disease in systemic sclerosis. *Ann Rheum Dis*. 2003;62(2):97-99. **12.** Tyndall AJ, Bannert B, Vonk M, et al. Causes and risk factors for death in systemic sclerosis: a study from the EULAR Scleroderma Trials and Research (EUSTAR) database. *Ann Rheum Dis*. 2010;69(10):1809-15.

Boehringer Ingelheim

ILD.0082.052020